

Нечипуренко О.О.

кандидат біологічних наук,
завідувач лабораторії гістології та імуногістохімії;

Грушковська І.В.

біолог-дослідник;

Троян Г.Д.

технік-лаборант;

Древаль Д.В.

завідувач лабораторії патанатомії та бактеріології;

Собко І.О.

директор,

ТОВ «Центр ветеринарної діагностики»

ІНВАЗИВНИЙ АСПЕРГІЛЬОЗ У КУРЧАТ

Аспергільоз – захворювання, що вражає переважно респіраторну систему птахів і ссавців та спричинене грибами роду *Aspergillus*. Найчастіше хворіють кури й індики віком 7-40 днів. Гриби роду *Aspergillus* можуть рости у будь-якому сприятливому для росту середовищі, тому основною причиною зараження птиці є недотримання правил менеджменту на господарстві, наприклад, волога підстилка, запліснявілий корм, недостатня вентиляція приміщення та інше [2]. Зважаючи на те, що клінічні ознаки не є специфічними, метою роботи було провести диференційну діагностику інвазивного аспергільозу у курчат.

Під час роботи досліджували курчат віком до 20 днів з клінічними ознаками, характерними для респіраторних захворювань. Було відібрано 15 курчат з непромислових господарств та птахопідприємств України. Для діагностики респіраторних проблем у птахів проводили патологоанатомічний розтин, гістологічне дослідження легень за стандартною методикою (фарбуванням PAS-гематоксином та за Цілем-Нельсеном) [1] та висів з легень у асептичних умовах на селективні живильні середовища з подальшою ідентифікацією виділених ізолятів мікроорганізмів.

Під час патологоанатомічного розтину у всіх досліджуваних курчат виявлено гіперемію легень, у деяких – ознаки пневмонії. Крім цього, на легенях чотирьох курчат із непромислових господарств були сферичні гранулематозні вузлики діаметром до 2 мм. У результаті гістологічного дослідження детектовано лімфоцитарно-макрофагальні інфільтрати (19 досліджених зразків), абсцеси у легенях (9 курчат із непромислових господарств та 2 курчат з птахопідприємства). У семи курчат із непромислових господарств у паренхімі легень та абсцесах виявлено гіфи та спори грибів. Окрім цього, з легень відповідних зразків виділено гриби із роду *Aspergillus*, що вказує на наявність інвазивного аспергільозу.

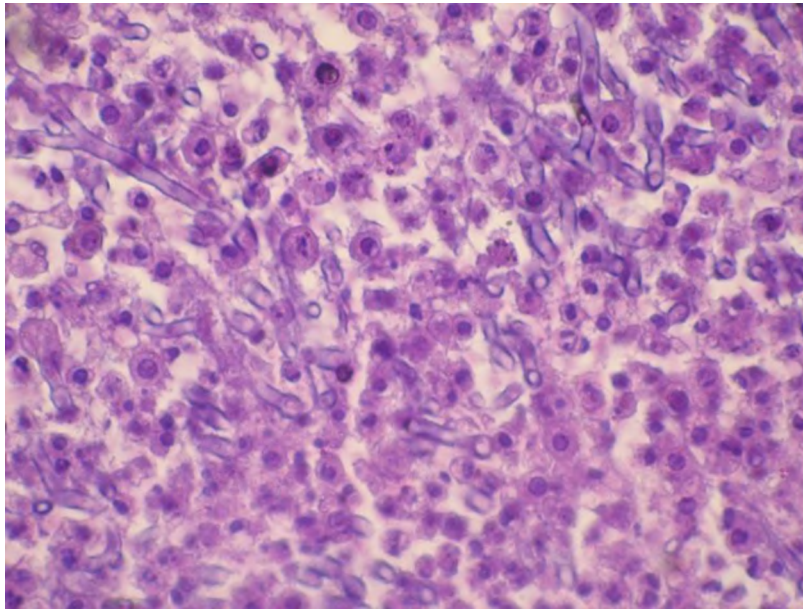


Рис. 1. Мікрофотографія легень, уражених аспергільозом (збільшення x 1000)

Джерело: фото авторів

Оскільки причиною появи абсцесів у легенях може бути не лише аспергільоз, а й бактеріальна інфекція у хронічній формі чи туберкульоз [3; 4], нами проведено фарбування легень за Цілем-Нельсеном, у результаті якого мікобактерій не виявлено. Однак, у решти курчат з пневмонією та абсцесами, в яких не виявлено аспергільозу, виділено бактерії з родини *Pasteurellaceae*.

Зважаючи на те, що аспергільоз було діагностовано лише на невеликих непромислових господарствах, основною причиною ураження є недотримання правил утримання птиці. Тому основним профілактичним заходом є контроль менеджменту на господарстві.

Список використаних джерел:

1. Горальський Л. П. Основи гістологічної техніки і морфо функціональні методи дослідження у нормі та при патології: навчальний посібник / Горальський Л. П., Хомич В. Т., Кононський О. І. – Житомир: Полісся, 2005. – 288 с.
2. *Aspergillus fumigatus* in Poultry / P. Arne, S. Thierry, D. Wang, M. Deville [et al.] // International Journal of Microbiology. – 2011. – Vol. 2011. – P. 1–14.
3. Diseases of poultry / [Saif Y.M., Fadly A.M., Glisson J. R. et al.]. – [12th ed]. – Io: Blackwell Publishing., 2008. – P. 1324.
4. Spectrum of opportunistic mould infections in suspected pulmonary tuberculosis (TB) patients / H. Yahaya, D.W. Taura, I.A. Aliyu, J.A. Bala [et al.] // International Journal of Microbiology and Application. – 2015. – Vol. 2, No. 1. – P. 6–11.