

ДИСКУСІЇ

Олександра Козак

Історія «створення» останків князя Юрія Довгорукого, засновника Москви, або хто ж був похований у саркофагах біля церкви Спаса на Берестові

У 1989–1990 рр. біля церкви Спаса на Берестові в Києві було досліджено три саркофаги давньоруського часу, зроблені з пірофілітового овруцького сланцю, який зазвичай використовували для гробниць князів та знаті. Саркофаги було датовано XII–XIII ст. Дата і місце поховання, яке згадується у літописах як родинний некрополь князів, дозволили припустити, що гробниці належали представникам родини Мономаховичів¹.

На той момент невдалі пошуки могили суздальського та київського князя Юрія Довгорукого, які велися всередині церкви на замовлення Москви і були приурочені до 800-річчя міста, було завершено. Загал чекав на відкриття, тому знахідка шиферних саркофагів під церквою одразу ж привернула нездорову увагу журналістів та політиків. Кістки з саркофагу, відкритого у 1989 р., безпідставно назвали останками Юрія Довгорукого, й всі подальші дослідження були спрямовані на те, щоб довести їх належність цьому князю.

Відкриття другого й третього саркофагів у 1990 р. спочатку пройшло непоміченим, однак, бажання знайти ще більше князів не згасало, тому зрештою у 2002 р. було проголошено сенсаційну знахідку — біля Спаської церкви виявили останки не лише Юрія Довгорукого. Два інших саркофаги нібито належали Євфимії Володимирівні, сестрі Юрія Довгорукого та сину Юрія Довгорукого, Глібу Юрійовичу з дружиною, котра була ще й дочкою чернігівського князя Ізяслава Давидовича².

-
- 1 Харламов В. А., Гончар В. Н. *Отчет об археологических раскопках памятника архитектуры XII в. церкви Спаса на Берестове, проведенных на территории Киево-Печерского заповедника в 1989 г.* КПЛ-А-НВФ-№ 384, 1990; Харламов В. А., Гончар В. Н. *Отчет об археологических исследованиях церкви Спаса на Берестове XII-XIX вв. проведенных архитектурно-археологической экспедицией Института археологии НАН УССР в 1990 г.* Науковий архів Інституту археології НАН України 1991, № 30; Гончар В. М. Церква Спаса на Берестові: Нові архітектурно-археологічні дослідження. *Київська старовина*, 2002, 1, 36–50; Ивакин Г. Ю. Некрополь церкви Спаса на Берестове в Киеве и «погребение Юрия Долгорукого». *Российская археология*, 2008, 2, 107–117.
 - 2 Гончар В. М. Церква Спаса на Берестові: Нові архітектурно-археологічні дослідження.

За результатами археологічних та антропологічних досліджень були написані звіти³ і статті⁴, у яких поховання аналізували і дуже аргументовано доводили належність скелетів означеним особам. Під кінець ані в самих авторів, ані в читачів не мало б виникнути сумнівів щодо ідентифікації похованих в саркофагах біля церкви Спаса на Берестові.

Проте у 2008 р. з'явилася стаття Г. Ю. Івакіна, в якій він піддав сумніву та розкритикував аргументацію В. М. Гончара щодо належності саркофагів саме цим особам⁵.

Сумніви у визначенні статі так званого поховання Юрія Долгорукого висловлював в усних бесідах, зокрема, В. Д. Дяченко, проте викласти ці сумніви на папері ніхто не наважився. Вочевидь, як наслідок зіткнення наукової добросовісності та політичного замовлення, результати антропологічного аналізу матеріалу за 30 років так і не були опубліковані (за винятком явного замовного дослідження В. М. Звягіна у 2004–2008 рр.⁶).

Мені довелося працювати з цими рештками наприкінці 90-х — на початку 2000-х рр. під час досліджень Успенського собору Києво-Печерської Лаври. Останки були вивчені за патологічними програмами, уточнено вік похованих, ще раз зроблені заміри кісток. Однак в процесі роботи сумніви в автентичності поховань не розвіювались. Була виявлена плутанина з номерами саркофагів, а також із станом збереженості кісток парного поховання у саркофазі, відкритому 1990 р. Великі питання викликало визначення статі похованого з саркофагу № 1.

Тому я вирішила ще раз повернутись до цієї, майже детективної, історії вже з точки зору антрополога, і водночас опублікувати матеріали морфологічних та палеопатологічних досліджень поховань з саркофагів біля церкви Спаса на Берестові.

-
- 3 Харламов В. А., Гончар В. Н. *Отчет об археологических раскопках памятника архитектуры XII в. церкви Спаса на Берестове, проведенных на территории Киево-Печерского заповедника в 1989 г.*; Харламов В. А., Гончар В. Н. *Отчет об археологических исследованиях церкви Спаса на Берестове XIII-XIX вв. проведенных архитектурно-археологической экспедицией Института археологии НАН УССР в 1990 г.*; Данилова Е., Дяченко В. Д. *Акт антропологического изучения костных останков из саркофага, найденного в 1989 году у церкви Спаса на Берестове Киево-Печерской Лавры архитектурно-археологической экспедицией Института археологии НАН УССР* (руководитель В. А. Харламов), от 10 августа 1989 г. Киев на 7 листах; Филиппчук О. В. *Акт судебно-медицинского исследования №116-АН* от 17 августа 1989 г. на 8 листах.
 - 4 Гончар В. М. Церква Спаса на Берестові: Нові архітектурно-археологічні дослідження; Звягин В. Н. Медико-криміналістическое исследование останков из захоронения предположительно Юрия Долгорукого и членов его семьи: версии и доказательства. *Проблемы экспертизы в медицине*, 2015, Т. 15, 1–2, 22–25.
 - 5 Ивакин Г. Ю. Некрополь церкви Спаса на Берестове в Киеве и «погребение Юрия Долгорукого».
 - 6 Звягин В. Н. Медико-криміналістическое исследование останков из захоронения предположительно Юрия Долгорукого и членов его семьи: версии и доказательства.

Історія антропологічного дослідження

Археологічний та історичний опис саркофагів досить добре відомий⁷. Тому лише коротко нагадаю основні факти, важливі для розуміння контексту знахідки.

Дослідження комплексу почалися у 1989 р. одразу після відкриття саркофагу з пірофілітового сланцю. Саркофаг отримав назву «саркофаг 2»⁸, цієї нумерації дотримується і В. М. Звягін⁹, у В. Г. Івакіна він має номер 3¹⁰ та за Г. Ю. Івакіним — номер 1¹¹. Найлогічнішою є нумерація Г. Ю. Івакіна — у порядку відкриття саркофагів; її я й буду дотримуватись у цій статті.

Ось цитата із звіту В. О. Харламова та В. М. Гончара (подана мовою оригіналу):

Внутри саркофага покоились костные останки человека. Большинство костей не сохранилось, они распались и превратились в мелкий порошок. Зачистка погребения показала, что погребённый не был подвергнут разграблению, т.е. саркофаг не вскрывался с момента его первоначальной постановки у стен храма. Костяк ориентирован головой на запад. Череп не сохранился, он превратился в мелкий, серого цвета порошок. Ключицы, шейные позвонки, левая рука, часть правой руки ниже локтя до кисти отсутствуют. От них остались мелкие кусочки и порошок серого цвета, которые чётко дают нам контуры погребённого. Правая рука его согнута в локте, кисть её лежала в области грудной клетки. Состояние таза удовлетворительное. Костные останки ног вытянуты и несколько лучшей сохранности, чем верхняя часть скелета. Чуть ниже коленного сустава был выявлен кожаный тлен (возможно, от сапог). Под тазом и выше к груди — коричневый тлен. По всей площади нижней плиты саркофага, т.е. под костяком прослойка илистого грунта, вследствие проникновения воды в щели саркофага. Погребение безинвентарное, но не рядовое, т.к. лежит в шиферном саркофаге. Возможно, оно относится к одному из княжеских захоронений рода Мономаховичей XII в.¹²

Отже, саркофаг датовано XII ст., поховання безінвентарне, не пограбоване, рештки у ньому не були потривожені. Більша частина кісток була знищена (рис. 1), припустимо, дією води та повітря, які просочувались у гробницю

7 Гончар В. М. Церква Спаса на Берестові; Івакін В. Саркофаги давньоруського Києва (XI–XIII ст.). *Український історичний збірник*, 2007, 10, 433–446; Івакін Г. Ю. Некрополь церкви Спаса на Берестові в Києві та «погребение Юрия Долгорукого»; Тараненко С. П. (упоряд.). *Церква Спаса на Берестові. Історія одного відкриття*. Київ, 2021.

8 Гончар В. М. Церква Спаса на Берестові.

9 Звягін В. Н. Медико-криміналістическе дослідження останків із захоронення передположително Юрия Долгорукого и членов его семьи: версії и доказательства, 23.

10 Івакін В. Саркофаги давньоруського Києва (XI–XIII ст.). *Український історичний збірник*, 2007, 10, 439.

11 Івакін Г. Ю. Некрополь церкви Спаса на Берестові в Києві та «погребение Юрия Долгорукого», 112.

12 Харламов В. А., Гончар В. Н. *Отчет об археологических раскопках памятника архитектуры XII в. церкви Спаса на Берестові, проведенных на территории Киево-Печерского заповедника в 1989 г.*, 16–17.



Рис. 1. Поховання у саркофагу 1

Фото зі звіту В. О. Харламова та В. М. Гончара 1990 р., іл. 43, с. 107



Рис. 2. Поховання у саркофагу 2

Фото зі звіту В. О. Харламова та В. М. Гончара 1991 р., іл. 57, с. 104

через тріщину у кришці. Могила не була заповнена ґрунтом, натомість, скелет було частково занурено у «земляний мул»¹³. Збережені кістки з цього саркофагу після того, які їх витягли, з метою консервації були вкриті розчинном клею БФ й одразу передані для вивчення та експертизи.

У 1990 р. було відкрито ще два саркофаги з пірофілітового сланцю. Перший, названий у звіті похованням № 27, було знайдено біля північної стіни церкви Спаса на Берестові. Цей саркофаг отримав номер 1 у статтях В. Г. Івакіна¹⁴ та В. М. Звягіна¹⁵ й означений як саркофаг 2 у статті Г. Ю. Івакіна¹⁶. Майже повний скелет у ньому зберігся в анатомічному порядку, череп було частково ушкоджено, у могилі бракувало кистей та стоп (рис. 2). Саркофаг був складений з шиферних плит, на донній плиті лежав підголовник, зроблений з вапняно-цемент'якового розчину з домішками битої плінфи. На початку ХХ ст. цей саркофаг було відкрито П. П. Покришкіним під час реставраційних робіт навколо церкви. Вочевидь, тоді було зруйновано части-

13 Гончар В. М. Церква Спаса на Берестові: Нові архітектурно-археологічні дослідження, 42.

14 Івакін В. Саркофаги давньоруського Києва (ХІ–ХІІІ ст.), 439.

15 Звягін В. Н. Медико-криміналістическое исследование останков из захоронения предположительно Юрия Долгорукого и членов его семьи: версии и доказательства, 23.

16 Івакін Г. Ю. Некрополь церкви Спаса на Берестове в Києве и «погребение Юрия Долгорукого», 115, іл. 6.

ну черепу та при розчистці пошкоджено кисті та стопи скелету. Могила була заповнена землею та законсервована. Будова та розташування саркофагу і наявність підголовника дозволили В.О. Харламову та В.М. Гончару висловити припущення про те, що поховання належить сестрі Юрія Долгорукого — Євфимії Володимирівні¹⁷.

Ще один саркофаг з рожевого пірофілітового сланцю, знайдений у тому ж 1990 р., було названо у звіті похованням № 28. Пізніше він отримав назву саркофаг № 3¹⁸. Така сама нумерація зберігається у В.М. Звягіна¹⁹ та Г.Ю. Івакіна²⁰, проте саркофаг має номер 2 у В.Г. Івакіна²¹. Саркофаг датований XII–XIII ст., у ньому знайдені рештки двох індивідів (рис. 3).

После выборки грунта с внутренней полости саркофага, обнаружены два погребения, которые перекрывают друг друга ... Оба погребенных ориентированы головой на запад. Длина — 170–171 см. Нижнее, видимо, более древнее, так как кости начали распадаться. Череп распался на отдельные фрагменты, кости рук, таз распались на порошок светло-серого цвета. Сохранились отдельные кости ребер, а также кости ног. Отметим и фрагменты ткани, а также несколько медных пуговиц, выявленных при зачистке погребения № 1²².

Сверху на нем лежало погребение № 2. Оно было смещено влево ближе к северной стенке саркофага. Сохранность костяка намного лучше захоронения № 1. Череп раздавлен, кости позвонков целы. Правая рука согнута в локте под углом 120°, опущена к тазу, а левая не сохранилась. Таз разломан на две половины. Кости ног выпрямлены. Это захоронение безинвентарное²³.

Цікаво, що у статті В. Гончара за 2002 р. йдеться про повне руйнування черепів: «...простежується розпадання більшості кісток похованих... на світло-сіру порошкоподібну масу. Це стосується і черепів [...], які до того ж розпались на окремі кістяні фрагменти...»²⁴.

У звіті, складеному одразу після розкопок, про ідентифікацію поховань не йдеться.

17 Харламов В.А., Гончар В.Н. *Отчет об археологических исследованиях церкви Спаса на Берестове XII–XIX вв. проведенных архитектурно-археологической экспедицией Института археологии НАН УССР в 1990 г.*, 24

18 Гончар В.М. Церква Спаса на Берестові: Нові архітектурно-археологічні дослідження, 46.

19 Звягин В.Н. Медико-криминалистическое исследование останков из захоронения предположительно Юрия Долгорукого и членов его семьи: версии и доказательства, 23.

20 Ивакин Г.Ю. Некрополь церкви Спаса на Берестове в Киеве и «погребение Юрия Долгорукого», 115, іл. 6.

21 Ивакин В. Саркофаги давньоруського Києва (XI–XIII ст.), 439.

22 Бронзові гудзики, типові для XII–XIII ст. Див.: Ивакин Г.Ю. Некрополь церкви Спаса на Берестове в Киеве и «погребение Юрия Долгорукого», 114.

23 Харламов В.А., Гончар В.Н. *Отчет об археологических исследованиях церкви Спаса на Берестове XII–XIX вв. проведенных архитектурно-археологической экспедицией Института археологии НАН УССР в 1990 г.*, 26.

24 Гончар В.М. Церква Спаса на Берестові: Нові архітектурно-археологічні дослідження, 46.

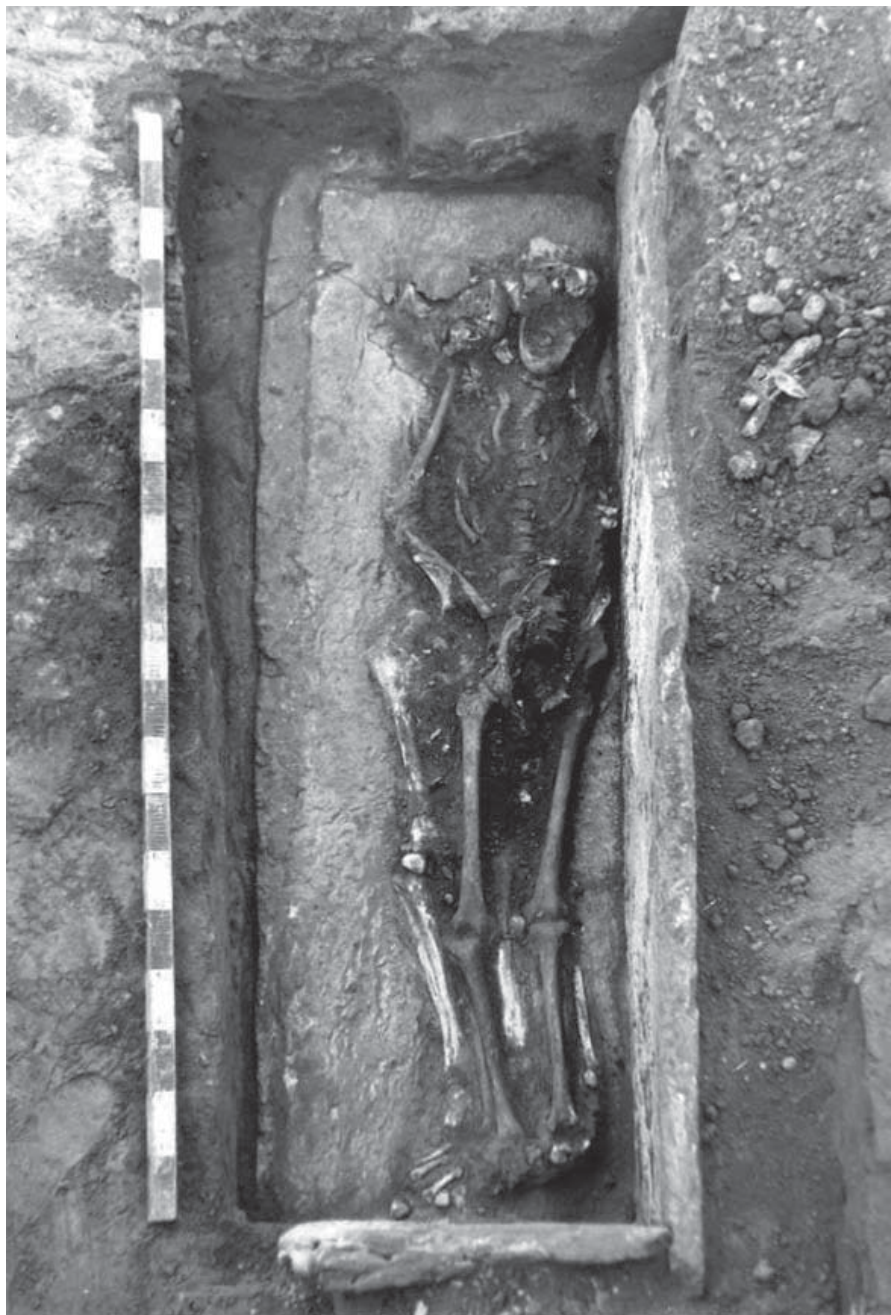

Рис. 3. Поховання у саркофагу 3

Фото зі звіту В. О. Харламова та В. М. Гончара 1991 р., іл. 63, с. 110

Кістки з обох саркофагів, знайдених у 1990 р., через деякий час були досліджені І. Д. Потехіною. Нею були визначені стать та вік похованих осіб, але звіт не зберігся.

Ще раз до цих решток звернулись у 1998–1999 рр. Кістки з саркофагу 3 зберігались у відділі археології Національного заповідника «Києво-Печерська лавра». Від одного скелету на цей час збереглися повний череп з нижньою щелепою й праві плечова, ліктьова, стегнова та велика гомілкорова кістки, від другого — череп, розколотий на великі фрагменти, два шийних хребці й праві плечова, стегнова і велика гомілкорова кістки. Оскільки передав нам ці скелети один з авторів розкопок (В. М. Гончар), сумнівів у їх походженні не було, як і необхідності звертатись до археологічного звіту. На жаль, недбалість археологів призвела до цілої низки подальших помилок і невірної інтерпретації.

Разюча різниця у цілісності черепів не була помічена ні під час цього дослідження, ані при вивченні останків у 2004–2008 рр. «видатним» російським криміналістом В. М. Звягиним і його колегами. Сумніви в автентичності цих поховань виникли в мене лише тоді, коли я почала підготовку до написання цієї статті й при докладному вивченні ілюстрацій зі статті В. М. Звягіна²⁵, на яких було представлено паралельне зображення саркофагу та фото досліджених черепів.

Один із черепів, який належав молодій жінці (18) 20–25 років (сарк. 3, пох. 4) зберігся повністю (рис. 4а), і саме цей скелет було ідентифіковано В. М. Гончаром, а потім і В. М. Звягиним, як останки другої дружини князя Гліба Юрійовича. Однак у могилі, за описом В. О. Харламова і В. М. Гончара, цей (верхній) череп, розчавлено (див. рис. 3). Інший череп, ідентифікований з князем Глібом Юрійовичем, який нібито належав чоловіку 50–55 років (сарк. 3, пох. 3) було розламано на великі фрагменти. За описом, наведеним у звіті 1990 р., у саркофагу цей череп дійсно мав бути розламаним на окремі фрагменти. Проте на фотографії з саркофагу видно, що фрагменти ці досить невеликі, й розміри частини лобної кістки непорівнювані з розміром лобної кістки черепа № 3 (рис. 4б). Крім того, морфологія нижніх щелеп які видно на фото у саркофагу, й тих, що передані для вивчення, досить сильно відрізняється. Так само непорівнюваним є і стан збереженості довгих кісток.

За зовнішнім виглядом та тафономічними ознаками черепи та довгі кістки, передані для дослідження В. М. Гончаром (зокрема, зображені на рис. 4а–с), виявились ідентичними тим, які виявлені у пох. 3 та 4 ґрунтового некрополя церкви Спаса на Берестові (рис. 4д).

Таким чином, обидва скелети, які раніше нами та В. М. Звягиним досліджувались як рештки з саркофагу № 3 і ідентифіковані В. М. Гончаром та російсь-

25 Звягин В. Н. Медико-криміналістическое исследование останков из захоронения предположительно Юрия Долгорукого и членов его семьи: версии и доказательства, 24–25.

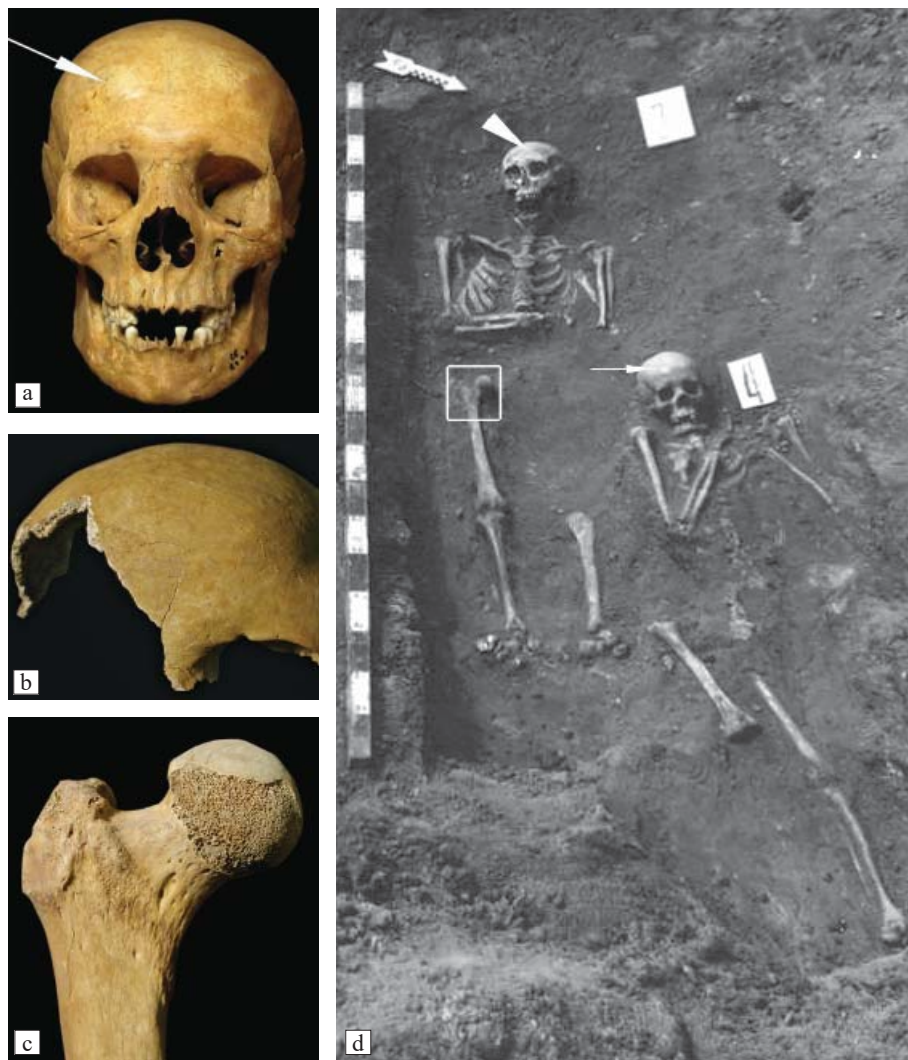

Рис. 4. Поховання у саркофагу 3

a — череп (с. 3, п. 4), ідентифікований з верхнім похованням саркофагу 3. Біла пляма на правій стороні лобної кістки (довга стрілка) видна й на черепі пох. 4 некрополя (іл. 4d), однакова також ширина носа та будова надбрів'я; b — фрагмент лобної кістки черепа (с. 3, п. 3), ідентифікованого з нижнім, чоловічим похованням саркофагу 3 (іл. 3), за будовою подібний до цієї ж частини черепа індивіда з пох. 3 (іл. 4d, коротка стрілка), те саме стосується тафономічних змін (ерозії) голівки правої стегнової кістки (с); c — голівка правої стегнової кістки;

d — поховання 3 та 4 ґрунтового некрополя.

Фото a–c — О. Д. Козак, фото d — зі звіту В. О. Харламова та В. М. Гончара 1990 р., іл. 33, с. 80

кими криміналістами як кістки князя Гліба Юрійовича та його другої дружини, виявились рештками двох індивідів 20–25 та 50–60 років з ґрунтових поховань некрополя церкви. Де знаходяться автентичні матеріали з саркофагу 3, поки невідомо. Судячи з того, що вік людей з пох. 3 та 4 повністю збігається з визначеннями, наведеними В. М. Гончаром, кістки було замінено вже на етапі первинного антропологічного дослідження.

Результати антропологічного дослідження людини з саркофагу № 1

Антропологи з Києва та Москви впродовж багатьох років повертались до вивчення комплексу і, в першу чергу, поховання з саркофагу, знайденого у 1989 р. Антропологічні визначення Є. І. Данилової, В. Д. Дяченка, І. Д. Потехіної, О. Д. Козак та М. Шульца були не раз використані у дослідженнях археологів. Проте, окрім статей московського експерта В. М. Звягіна²⁶, наукових публікацій антропології цих поховань не було.

Одразу після відкриття саркофагу 1989 р. кістки з нього були віддані для антропологічного аналізу Є. І. Данилової та В. Д. Дяченку. В акті, складеному ними, йдеться про належність кісток літньому чоловіку достатньо слабкої будови тіла, зростом близько 159–160 см²⁷. Є. І. Данилова відзначила помірну довжину стоп, яка відповідала розміру взуття близько 40. За її висновками, розміри кистей дещо перевищували середні стандарти для європейського населення. Також у звіті зазначена припустима схильність до жировідкладення, виражений остеохондроз шийного та можливо верхньогрудного відділів хребта.

16 серпня 1989 р. було проведено судово-медичну експертизу останків у Республіканському бюро судово-медичної експертизи в Києві, за результатами якої складено акт. У ньому стверджується, що кістки належали чоловіку 60–70 років, а також приводиться опис захворювань скелету, які у більшості повторюють висновки Є. І. Данилової та В. Д. Дяченка²⁸. За висновками О. В. Філіпчука, зріст чоловіка становив 157 см, він мав *«хрупку будову тіла, слабо розвинуту мускулатуру»*. Також для перевірки гіпотези про отруєння Юрія Довгорукого були зроблені дослідження присутності солей важких металів у кістках. Останні у наданому матеріалі не виявлені²⁹.

Наприкінці 90-х років мною ще раз були оглянуті кістки з усіх саркофагів. Вибрані зразки було досліджено у Німеччині. На той час збереглася більша

26 Наприклад, Звягин В. Н. Медико-криміналистическое исследование останков из захоронения предположительно Юрия Долгорукого и членов его семьи: версии и доказательства, 24–25.

27 Данилова Е., Дяченко В. Д. *Акт антропологического изучения костных останков из саркофага, найденного в 1989 году у церкви Спаса на Берестове Киево-Печерской Лавры архитектурно-археологической экспедицией Института археологии НАН УССР.*

28 Филипчук О. В. *Акт судебно-медицинского исследования №116-АН от 17 августа 1989 г. на 8 листах.*

29 *Акт судебно-медицинского исследования №117-С от 11 августа 1989 г. на 3 листах. (подписано Марга А. Н.)*

частина кісток з саркофагу № 1. Висновки викладено у звіті, який було передано до археологічного відділу заповідника Києво-Печерська Лавра. Визначення віку людини ми не переглядали, зважаючи на патологічні зміни на кістках, але сумніви у належності скелета чоловіку з огляду на розміри кісток та будову таза, виникали.

У 2008 р. з Москви прибула делегація на чолі з судовим медиком та антропологом В. М. Звягіним з метою вивчення княжих поховань, ідентифікації та дослідження можливих останків Юрія Долгорукого з родиною. Кістки були ще раз докладно описані, з усіх чотирьох скелетів були взяті проби для спектрального та генетичного аналізу. На жаль, російські колеги не змогли виділити ДНК, що пов'язали з забрудненням кісток розчином-консервантом. Проте результати інфрачервоної спектроскопії та мікроелементного аналізу, за словами самого автора дослідження, виявились контрверсійними. Вони, з одного боку, засвідчили невелику давність поховань (кілька сотень років), а з іншого — їхню хронологічну близькість до решток Андрія Боголюбського в раці Успенського собору міста Володимира (Суздальського)³⁰. Відзначу, що основною метою московської групи було порівняння кийвських решток з кістками Андрія Боголюбського. Результати цього дослідження тим паче викликають сумніви, якщо зважити на те, що у пробах кісток з поховань 3 та 4 ґрунтового могильника не було знайдено мікроелементів, які трапляються в ґрунтових похованнях.

В. М. Звягін так само, як і попередні дослідники, відзначив грацильність кісток та дуже малі поздовжні розміри. Однак, на його думку, деякі ознаки, зокрема, широтні розміри та окружності плечової, променевої, таранної кісток, а також поперекових хребців, *«достовірно чи вірогідно вказують на їх належність чоловіку»*. Він також пише про гіпертрофію м'язового рельєфу, гвинтоподібну скрученість діафізу плечової кістки та *«шароподібно-циліндричну»* форму голівки стегнової кістки, про необхідність перегляду попередньо висловленої думки про грацильність і слабкий фізичний розвиток індивіда³¹. У висновку все вказане стало підтвердженням літописних свідчень про «немалий» зріст князя, його добрий стан здоров'я, а також про те, що князь був «товстий» та проводив довгі місяці у сідлі у військових походах.

Проте, потрібно відзначити, що гіпертрофія м'язового рельєфу є досить звичним явищем у віці, старшому за 50–60 років. Вони є наслідком вікової ерозії зовнішнього шару кістки між апофізами та місцями прикріплення та початку сухожиль м'язів. «Довгі місяці у сідлі у військових походах» повинні були спричинити досить специфічні зміни на кістках людини, які вкладають-

30 Звягін В. Н. Медико-криміналістическое исследование останков из захоронения предположительно Юрия Долгорукого и членов его семьи: версии и доказательства, 32.

31 Звягін В. Н. Медико-криміналістическое исследование останков из захоронения предположительно Юрия Долгорукого и членов его семьи: версии и доказательства, 28.

ся у «комплекс вершника»³², чого не спостерігається на цьому скелеті. З приводу ж розмірів кісток нижче будуть приведені аргументи, які якщо не заперечують, то піддають сумніву висновки В. М. Звягіна.

Поштовхом до перегляду визначення статі індивіда з саркофагу № 1 стало усне повідомлення колег з лабораторії Університету м. Стокгольм, яким було віддано для дослідження ДНК зразки з усіх чотирьох поховань біля Спаської церкви. У саркофагу № 1 нібито була визначена жіноча стать. Хоча попередні висновки колег-генетиків виявились поспішними та стать визначити таки не вдалось через значні посмертні пошкодження, їхнє повідомлення спонукало ще раз передивитись рештки з саркофагу.

Кістки з обох саркофагів були виміряні, оглянуті неозброєним оком та за допомогою лупи зі збільшенням у 15 разів. Рентгенологічні дослідження проводились в Університеті м. Гьоттінген та у рентгенологічній лабораторії Дитячої клінічної лікарні № 8 м. Києва, за що я дуже вдячна головному лікарю Т. В. Стеценко та зав. відділенням молодшого дитинства, Ю. В. Кожушному, який, власне, і робив знімки.

Виміри проводились за методикою Р. Мартіна, адаптованою В. П. Алексеевим і Г. Ф. Дебецом³³. Тонкі зрізи для визначення віку та певних патологій були зроблені у палеогістопатологічній лабораторії університету м. Гьоттінген й вивчені професором М. Шульцом.

Далі, окрім повторного визначення статі, будуть висвітлені результати морфологічного та патологічного дослідження скелетів, проведені у 2000–2008, роках у Києві та Гьоттінгені, та ще раз нещодавно переглянуті мною.

Скелет з шиферного саркофагу, відкритого 1989 року

Вигляд поверхні кісток та загальна збереженість відповідає стану кісток, який спостерігали при відкритті поховання. На сьогодні представлені: права плечова кістка без проксимального епіфіза; дистальний епіфіз правої променевої кістки; три кістки правого та дві — лівого зап'ястка; третя п'ясна кістка; чотири фаланги пальців правої і фаланга першого пальця лівої кисти; руків'я грудини, анкілозоване з правим першим ребром; фрагменти чотирьох правих і двох лівих ребер; фрагменти тіл XII грудного й I, III, IV і V попере-

32 Наприклад, див.: Бужилова А. П. Программа фиксации индикаторов механического стресса, связанного с верховой ездой. *Историческая экология человека. Методика биологических исследований* (ред. Т. И. Алексеева). Москва, 1998, 169–173; Бужилова А. П. К вопросу о традициях верховой езды (анализ антропологических источников). *Кони, колесницы и колесничие степей Евразии* (ред. П. Ф. Кузнецов). Екатеринбург; Самара; Донецк, 2010, 117–126; Ушкова Ю. В. До питання про ознаки вершництва на антропологічному матеріалі. *Історична антропологія та біоархеологія України*. Вип. 2. Від Тритілля до Козаччини. Київ, 2020, 140–153.

33 Алексеев В. П. *Остеометрия. Методика антропологических исследований*. Москва, 1966; Алексеев В. П., Дебеч Г. Ф. *Краниометрия. Методика антропологических исследований*. Москва, 1964.

кових хребців і фрагмент крижів; права частина тазу з дрібними дефектами; фрагмент лівої клубової кістки; права стегнова і проксимальний епіфіз лівої стегнової кістки; права колінна чашка з посмертним дефектом; проксимальний епіфіз правої великогомілкової кістки; фрагмент діафізу з дистальним епіфізом та проксимальний епіфіз лівої великогомілкової кістки; фрагмент діафізу правої малої гомілкової кістки; права та ліва таранна кістка; фрагмент правої п'яtkової кістки; п'ять кісток правої плесни й фрагменти чотирьох кісток лівої плесни; фаланга першого пальця правої стопи.

Череп зафіксовано лише на момент відкриття саркофага *in situ* (1989 р.) у вигляді «порошку»³⁴. Тафономічні зміни на кістках свідчать про перебування скелету у кам'яному саркофазі, з моменту поховання заповненому повітрям (у пустоті). Судячи з того, що скелет знайдено у мулі, до саркофагу просочувалась вода, що відзначено В. М. Гончаром³⁵. Частина кісток була повністю знищена вологістю та можливим контактом з органічними речовинами (тканини, рослини?). Вони перетворились у «сірий порошок», який і зафіксували дослідники при відкритті саркофагу. Частина кісток під час вилучення скелету з саркофагу була покрита клеєм БФ³⁶ для фіксації, оскільки одразу було зроблене припущення, що знайдене поховання належить представнику «родини Мономаховичів»³⁷.

Визначення статі, зважаючи на «тягар» попередніх висновків, виявилось досить складним. Хоча «сліпе» дослідження не викликало б жодних сумнівів.

Для визначення статі найбільш придатним вважається таз, на якому вже з дитинства проявляється первинний статевий диморфізм. На щастя, права частина безіменної кістки тазу збереглася майже повністю (рис. 5а, б). Крила клубової кістки розвернуті, затульний отвір має трикутну форму, лобковий кут тупий (близько 90°) та побудований у вигляді арки (див. рис. 5а), тіло лобкової кістки відносно грацильне. «Складна арка» намічається в області широкого та глибокого великого сідничного отвору. Останній візуально дещо асиметричний (див. рис. 5б). Лобкові кістки витягнуті у горизонтальній площині. Висота та ширина аурикулярної поверхні досить малі (35 та 48–50 мм), на вигляд вона майже симетрична й розширена внаслідок дегенеративних процесів. Преаурикулярна борозна відсутня. Абдомінально навколо лобкової симфізарної поверхні спостерігається широке вдавлення. Переважна більшість ознак свідчить про жіночу стать людини.

34 Харламов В. А., Гончар В. Н. *Отчет об археологических исследованиях церкви Спаса на Берестове XII–XIX вв. проведенных архитектурно-археологической экспедицией Института археологии НАН УССР в 1990 г.*, 26.

35 Гончар В. М. Церква Спаса на Берестові: Нові архітектурно-археологічні дослідження, 42.

36 Його використовували для консервації кераміки та кісток в археології до 2000-х років.

37 Харламов В. А., Гончар В. Н. *Отчет об археологических исследованиях церкви Спаса на Берестове XII–XIX вв. проведенных архитектурно-археологической экспедицией Института археологии НАН УССР в 1990 г.*, 17.

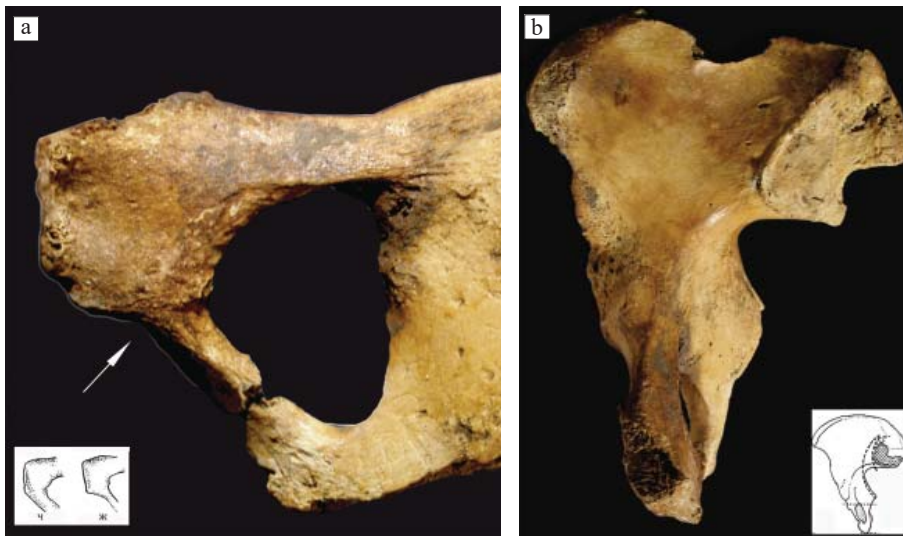


Рис. 5. Скелет з саркофагу 1

а — права лобкова кістка, вигляд зсередини. Видно широкий кут, витончене тіло лобкової кістки та трикутний затульний отвір, для порівняння рисунок лобкової кістки чоловіка (ч) та жінки (ж);
 б — права клубова кістка зсередини демонструє відносно широку і глибоку сідничну вирізку та подвійну арку. Для порівняння на рисунку дано схематичне зображення жіночої кістки

За метричними ознаками на тазі (табл. 1) та за програмою, люб'язно наданою нам колегами з Університету м. Бордо³⁸, стать визначена як жіноча з вірогідністю 99 %.

Крижова кістка збережена помірно. Присутні лише три верхні сегменти. Кістка широка та у збереженій частині пряма. Поверхня першого хребця маленька та вузька. Поверхня крижо-клубового суглоба відносно симетрична, вертикально лише на декілька міліметрів опускається нижче межі другого та третього сегменту, досить сильно змінена внаслідок запального процесу. За цими ознаками стать визначається як жіноча.

Кістки загалом досить дрібні. Діаметр голівки стегнових кісток складає праворуч 44, а зліва 43 мм, окружність голівки праворуч — 136 мм. Наведені В. І. Пашковою та Б. Д. Резніковим рубрикації цих величин для чоловіків та жінок без сумніву відносять розміри кісток до жіночих категорій (в середньому окружність голівки складає для чоловіків 154, а для жінок —

38 Brůžek J., Santos F., Dutailly B., Murail P., Cunha E. Validation and reliability of the sex estimation of the human os coxae using freely available DSP2 software for bioarchaeology and forensic anthropology. *American Journal of Physical Anthropology*, 164 (2) (2017), 440–449.

Таблиця 1. Розміри та індекси кісток посткраніального скелету індивідів з двох саркофагів.

Ознака	Саркофаг 1		Саркофаг 2	
	Права	Ліва	Права	Ліва
<i>Плечова кістка</i>				
5. Найбільший діаметр середини діафізу	23	—	—	—
6. Найменший діаметр середини діафізу	18	—	—	—
7. Найменша окружність діафізу	59	—	—	—
7а. Окружність середини діафізу	71	—	—	—
6 : 5 Індекс перетину	78,3	—	—	—
7 : 1 Індекс масивності	—	—	—	—
<i>Стегнова кістка</i>				
29. Кут шийки до вертикальної осі кістки	128	—	—	—
18. Вертикальний діаметр головки стегна	44	43	—	—
1. Найбільша довжина	399	—	—	—
2. Довжина в природньому положенні	397	—	—	—
21. Виросткова ширина	82 ?	—	—	—
6. Сагітальний діаметр середини діафізу	26	26	—	—
7. Поперечний діаметр середини діафізу	26	26	—	—
9. Верхній поперечний діаметр діафізу	34	—	—	—
10. Верхній сагітальний діаметр діафізу	23	—	—	—
8. Окружність середини діафізу	84	82	—	—
8 : 2 Індекс масивності	21,2	—	—	—
6 : 7 Індекс пілястрії	100,0	100,0	—	—
10 : 9 Індекс платимерії	67,6	—	—	—
<i>Велика гомілкорова кістка</i>				
1. Повна довжина	—	—	—	350
1а. Найбільша довжина	—	—	—	361
2. Суглобова довжина	—	—	—	340
5. Найбільша ширина проксимального епіфізу	—	—	—	68,5
6. Найбільша ширина дистального епіфізу	—	—	—	49
8. Сагітальний діаметр середини діафізу	—	—	—	32,4
8а. Сагітальний діаметр на рівні травного отвору	—	—	—	34,6
9. Поперечний діаметр середини діафізу	—	—	—	19,3
9а. Поперечний діаметр на рівні травного отвору	—	—	—	21
10. Окружність середини діафізу	—	—	—	85
10b. Найменша окружність діафізу	—	—	—	75

Закінчення табл. 1.

Ознака	Саркофаг 1		Саркофаг 2	
	Права	Ліва	Права	Ліва
9a : 8a Індекс платикнемії	—	—	—	60,7
10b : 1 Індекс масивності	—	—	—	21,4
9 : 8 Індекс розширеності середини діяфізу	—	—	—	59,6
<i>Таз (назви розмірів за J. Bruzek et al. 2017)</i>				
PUM. Кульшово-симфізарна ширина	73	—	—	—
SPU Кульшово-лобкова товщина	24	—	—	—
DCOX Максимальна висота тазу	—	—	—	—
ПМТ Ширина сідничної вирізки	45	—	—	—
ISMM Задня кульшово—сіднична довжина	100	—	—	—
SCOX Ширина клубової кістки	147	—	—	—
SS Спіно—сіднична ширина до вирізки	67	—	—	—
SA Спіно—аурикулярна ширина	66	—	—	—
SIS Кульшово—сіднична ширина до вирізки	43	—	—	—
VEAC Вертикальний діаметр кульшової западини	50	—	—	—
<i>Таранна кістка</i>				
Довжина	52,5			55,3

134,4 мм)³⁹. За рубрикацією, розробленою В. Кайаффо, всі розміри проксимальної частини стегнової кістки (діаметри голівки, поперечний та вертикальний діаметр шийки та довжина міжвертлюгової лінії) потрапляють у межі жіночих варіантів та є переважно нижчими за середні значення для сучасних жінок⁴⁰.

Довжини стегнової кістки праворуч становлять 399/397 мм, окружність середини діяфізу — 84 мм, а ширина дистального епіфізу — 82 мм (див. табл. 1). Розміри плечової кістки так само дуже малі, зокрема найменша окружність діяфізу складає 59 мм, а дистальна суглобова ширина — близько 40 мм (розмір взятий за невеликого дефекту кістки). Для доби середньовіччя, зокрема для Києва XI–XIII ст. такі розміри характеризують дуже грацильних та низькорослих осіб і лежать у межах жіночих варіацій⁴¹. Порівняння розмірів кісток цього скелету з розмірами,

39 Пашкова В.И., Резников Б.Д. Судебно-медицинское отождествление личности по костным останкам. Саратов, 1978, 176.

40 Caiaffo V., Albuquerque P. P. F. de; Albuquerque P. V. de, Oliveira B. D. R. de. Sexual diagnosis through morphometric evaluation of the proximal femur. *International Journal of Morphology* [online], 37 (2) (2019), 391–396 / <http://dx.doi.org/10.4067/S0717-95022019000200391>

41 Козак О.Д. *Київни княжої доби. Біоархеологічні студії*. Київ, 2010, 348–351.

визначеними на можливих рештках князів Ярослава Мудрого⁴², Андрія Боголюбського⁴³ та жінки з саркофагу Ярослава Мудрого у Софії Київській⁴⁴ показує різочу різницю між розмірами та діаметрами кісток так званого «Юрія Довгорукого» з саркофагу 1 та, зокрема, його сина (табл. 2). Різницю, яка може бути пояснена лише статевим диморфізмом.

Діаметри тіл поперекових хребців відносно великі через крайові розростання (спондилофіти), однак також залишаються в межах жіночих варіацій.

Загалом, зважаючи на викладене, стать людини з саркофагу № 1 визначається як жіноча. У цьому випадку ознаки (вузька й дуже глибока сіднична вирізка та поширення вушкоподібної поверхні до середини третього сегменту крижів), зазначені В. Звягиним як показники, що демонструють «бесспорную выраженность полового диморфизма скелета по мужскому типу»⁴⁵, видаються дещо суб'єктивними.

На досліджуваному скелеті виявлені лише непрямі **вікові** ознаки. Метафізарні пластинки на кістках ніг повністю закриті. Сліди приростання епіфізів на голівці стегна та інших кістках відсутні. Стан симфізарної поверхні лобкової кістки оцінити досить важко через значні посмертні зміни. Збережена нижня третина поверхні праворуч повністю втратила ребристу структуру, ущільнена, дрібно-пориста та відповідає стадії 10 за Т. В. Тоддом⁴⁶. Поверхня крижо-клубового суглоба еродована та склерозована, має досить великі ділянки вторинної ерозивної деструкції у медіо-вентральній частині, вторинну пористість, та значні, вторинно склерозовані, крайові розростання, особливо у передньо- та задньо-латеральній частині. Такі ознаки свідчать про вік, старший за 60–70 років⁴⁷. Крім того, вони можуть бути наслідком значних статичних навантажень на таз, особливо у молодому — зрілому віці.

Вік за ознаками у кульшовій западині (розростання краю суглоба більш ніж на 5 мм по всій окружності, крупна пористість у ямці кульшової западини та значні артрозні зміни, зокрема крупна пористість і дегенерація

42 Гинзбург В. В. Об антропологическом изучении скелетов Ярослава Мудрого, Анны и Ингигерд. *Краткие сообщения о докладах и полевых исследованиях Института истории материальной культуры*. 1940, В. VII., Табл. 1.

43 Васильев С. В., Герасимова М. М., Боруцкая С. Б., Халдеева Н. И. Антропологическое исследование костных останков Великого князя Андрея Боголюбского спустя 70 лет. *Вестник МГУ, Серия XXIII. Антропология*, 2012, 4, 63.

44 Сегеда С. П., Бужилова А. П., Добровольская М. В., Потехина И. Д. Антропологическая экспертиза останков из саркофага Ярослава Мудрого. *Вестник МГУ, Серия XXIII. Антропология*, 2013, 4, 40–51.

45 Звягин В. Н. Медико-криминалистическое исследование останков из захоронения предположительно Юрия Долгорукого и членов его семьи: версии и доказательства, 28.

46 Todd T. W. Age changes in the pubic bone. II: The Pubis of the male Negro-White hybrid, III: The Pubis of the White female. IV: The Pubis of the female Negro-White hybrid. *American Journal of Physical Anthropology* 4 (1921), 1–70.

47 Lovejoy C. O., Meindl R. S., Pryzbeck T. R., Mensforth R. P. Chronological Metamorphosis of the Auricular Surface of the Ilium: A New Method for the Determination of Adult Skeletal Age of Death. *American Journal of Physical Anthropology* 68 (1985), 15–28.

Таблиця 2. Порівняння абсолютних розмірів посткраніального скелету індивідів з Саркофагів 1 та 2 біля церкви Спаса на Берестові, з поховань Ярослава Мудрого та його дружини Ірини (Інгігерд) у мармуровому саркофазі в Софіївському соборі в м. Києві та з поховання Андрія Боголюбського у Успенському соборі у Володимирі

Ознака	Спаса на Берестові, Саркофаг 1		Спаса на Берестові, Саркофаг 2		«Інгігерд» (Стега и др 2013)		Ярослав Мудрий (Глинбург В. В. 1940)		Андрій Боголюбський (Васильев та ін. 2012)	
	Жінка		Жінка?		Жінка		Чоловік		Чоловік	
	п	л	п	л	п	л	п	л	п	л
<i>Плечова кістка</i>										
1. Найбільша довжина	—	—	—	—	—	314	349	339	329	326
2. Вся довжина	—	—	—	—	—	310	—	—	323	318
3. Проксимальна епіфізарна ширина	—	—	—	—	47	46	—	—	58	59
4. Дистальна епіфізарна ширина	—	—	—	—	—	54?	67	64	64,2	69,3
4а. Ширина дистального суглоба	45	—	—	—	—	—	—	—	—	—
5. Найбільший діаметр середини діафізу	23	—	—	—	26	24	—	—	—	27,7
6. Найменший діаметр середини діафізу	18	—	—	—	18	16	—	—	19	20
7. Найменша окружність діафізу	59	—	—	—	61	62	—	—	—	72
7а. Окружність середини діафізу	71	—	—	—	71	70	72,2	73	—	76
<i>Стегнова кістка</i>										
18. Вертикальний діаметр головки стегна	44	43	—	—	—	—	—	—	52,2	51
1. Найбільша довжина	399	—	—	—	457	452	464	477	465,5	468
2. Довжина в природньому положенні	397	—	—	—	453	448	463	476	465	467,2
21. Виросткова ширина	82	—	—	—	80	80	76	87	89	88
6. Сагітальний діаметр середини діафізу	26	26	—	—	28	29	—	—	30,5	31
7. Поперечний діаметр середини діафізу	26	26	—	—	26	26	—	—	27,3	28
9. Верхній поперечний діаметр діафізу	34	—	—	—	37	35	—	—	30,0	30,5
10. Верхній сагітальний діаметр діафізу	23	—	—	—	30	30	—	—	30,5	29,2
8. Окружність середини діафізу	84	82	—	—	84	84	81	95	92	92,5
<i>Велика гомілкорова кістка</i>										
1. Загальна довжина	—	—	—	350	392	396	385	412	369	367
1а. Найбільша довжина	—	—	—	361	397	401	392	476	374	375
2. Суглобова довжина	—	—	—	340	381	377	—	—	—	—
5. Найбільша ширина проксимального епіфізу	—	—	—	68,5	72	73	76	87	82,2	80
6. Найбільша ширина дистального епіфізу	—	—	—	49	49	46	—	—	56	58
8. Сагітальний діаметр середини діафізу	—	—	—	32,4	25	25	—	—	30	29,5
8а. Сагітальний діаметр на рівні травного отвору	—	—	—	34,6	28	29	—	—	36	23

Закінчення табл. 2.

Ознака	Спаса на Берестові, Саркофаг 1		Спаса на Берестові, Саркофаг 2		«Інгігер» (Сегед и др 2013)		Ярослав Мурашій (Гинзбург В.В. 1940)		Андрій Боголюбовський (Васильєв та ін. 2012)	
	Жінка		Жінка?		Жінка		Чоловік		Чоловік	
	п	л	п	л	п	л	п	л	п	л
9. Поперечний діаметр середини діафізу	—	—	—	19,3	21	20	—	—	24	35
9а. Поперечний діаметр на рівні травного отвору	—	—	—	21	22	22	—	—	24,5	26
10. Окружність середини діафізу	—	—	—	85	71	71	58	77	89	82
10b. Найменша окружність діафізу	—	—	—	75	68	68	—	—	75,5	73

напівмісячної поверхні в її передній нижній частині), визначений у межах 60 — 80 років⁴⁸.

У грудинному кінці одного зі збережених ребер виявлена «пв'язко-подібна» осифікація хряща (фаза 7⁴⁹), що трапляється також у віці, старшому за 50 років. Крім того, перше праве ребро анкілозоване з грудиною.

Рентгенограма стегнової кістки (рис. 6а, б) показала розрідження спонгіози в проксимальній частині кістки, яке відповідає віку 50–60 років⁵⁰. За рентгенографією, остеопоротичні зміни скелету помірні, виявлені переважно у епіфізах та губчастій тканині хребців та тазу у вигляді руйнування поперечних балочок.

Було проведено гістологічне дослідження віку цієї людини. Препарати стегнової та великої гомілкової кістки показують відсутність основних пластинок, що свідчить про вік, більший за 40 років. При цьому стегнова кістка відносно компактна, а велика гомілкова демонструє ознаки помірного остеопорозу (рис. 6с, d). Такі ознаки відповідають віку після 50–60 років за активного кровопостачання кісткової тканини. На всіх кістках посткраніального скелету виявлено помірну ерозію коркового шару. Стан кільцевих апофізів хребців поганий, вони розширені до середини тіла, спостерігається їх дискретна пористість. На всіх збережених хребцях виявлені спондилофіти. Передня стінка тіла хребців потовщена.

48 Stull K.E., James D.M. Determination of age at death using the acetabulum of the os coxa. *Age estimation of the human skeleton* (ed. by K.E. Latham, M. Finnegan), (Springfield, Illinois, 2010), 134–146.

49 Işcan M.Y., Loth S.R., Wright R.K. Age estimation from the rib by phase analysis: white females. *Journal of Forensic Science*, 30 (3) (1985), 853–863.

50 Szilvássy J., Kritscher H. Estimation of chronological age in man based on the spongy structure of long bones. *Anthropologischer Anzeiger* 48 (1990), 3, 289–298.

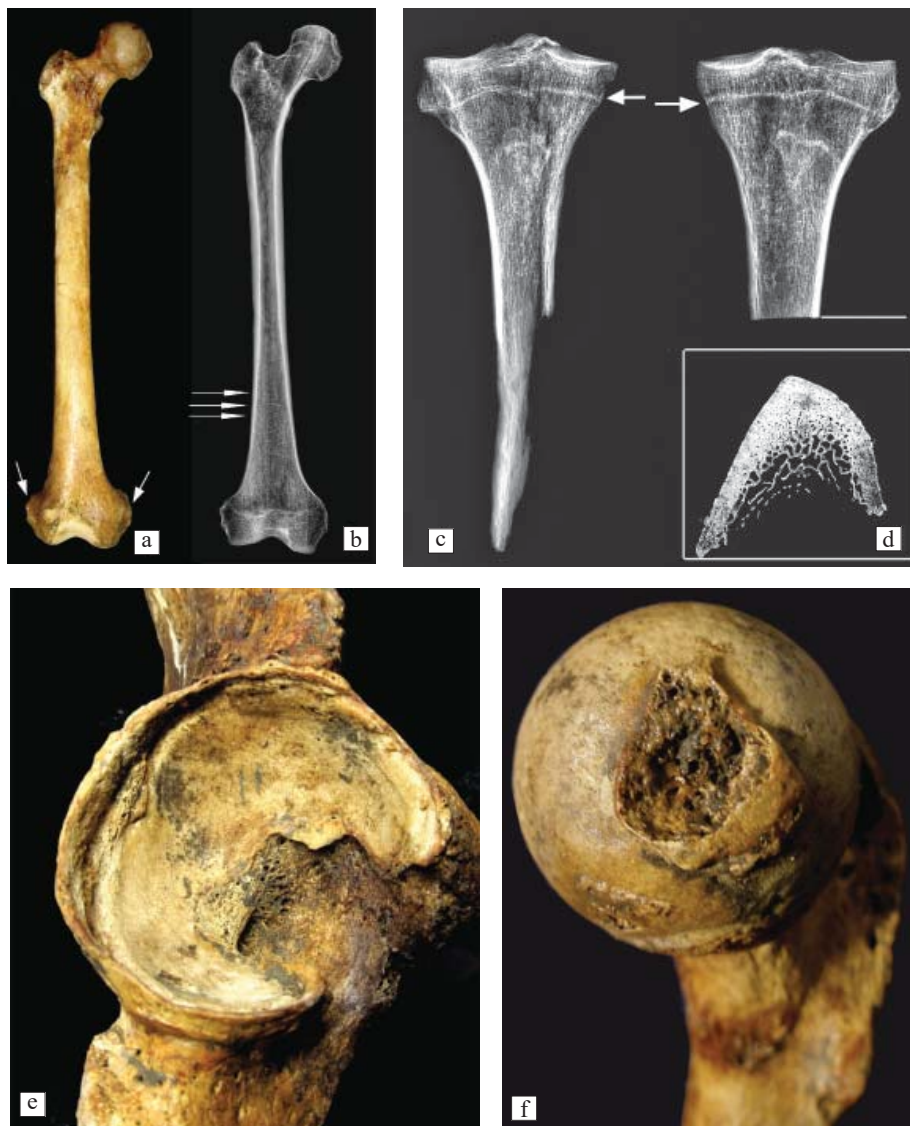


Рис. 6. Ознаки віку старше 60 років на скелеті з саркофагу 1 та деякі патології скелету
 а — права стегнова кістка (стрілками показані місця осифікації зв'язок та сухожиль в області коліна);
 б — рентгенограма стегнової кістки (стрілки вказують на лінії Харріса);
 в — рентгенограма проксимальної частини великих гомілкових кісток з персистуючою метафізарною лінією (стрілки).
 Білою лінією відзначено місце гістологічного зрізу; д — гістологічний зріз лівої великої гомілкової кістки на рівні білої лінії на іл. 6с; е — дегенеративні та запальні зміни кульшової западини;
 ф — ознаки остеоартриту на голівці стегнової кістки

Загалом вік індивіда можна встановити в межах 50–80 років, вірогідніше 60–70 років. Таким чином, наше дослідження підтвердило висновки щодо віку, зроблені раніше.

Морфологія скелету. Кістки були виміряні за методиками Р. Мартіна⁵¹ у модифікації В.П. Алексєєва⁵². Масивність стегнової кістки помірна (21,2), довжина стегна мала (397 мм в натуральному положенні), показник пілястрії складає 100 % з обох сторін — кістка майже округла в перетині. Відношення ширини дистального епіфізу (F21) до довжини стегна (F2) складає 20,65 %. У чоловіків та жінок Києва X–XIII ст., за даними автора, цей показник коливається в межах 16–19, незалежно від статі. Підвищення значення показнику є індивідуальним відхиленням, обумовленим кістковими розростаннями в області прикріплення колатеральних зв'язок та сухожиль м'язів (див. рис. 6а).

Довжина основної фаланги великого пальця руки праворуч складає 2,97 см, ліворуч 3,14 см. За розрахунками Д.Г. Рохліна⁵³ з використанням коефіцієнта для жіночих груп, ми отримуємо загальний ріст індивіда стоячи, близько 181 см. Ці розрахунки значно залежать від індивідуальних пропорцій тіла, і в даному випадку свідчать про досить довгі пальці похованої людини. Разом з загальною грацильністю кісток, такі розміри вказують на тонкі та довгі кисті. Як було вказано вище, за розрахунками Є.І. Данілової, з використанням довжин кісток плесна, розмір взуття індивіда відповідав сучасному 40-му. В. Звягін, базуючись на розроблених ним методах, визначив довжину стопи як 23,5–24 см (що відповідає 37–38 розміру взуття)⁵⁴. Ми не можемо уточнити ці дані за іншими методиками, однак, судячи з розмірів таранної кістки, стопи дійсно були відносно невеликими. Довжина збережених таранних кісток становить 52,5 мм. За цим виміром, використовуючи рівняння Т.Д. Холланда для європеоїдів невідомої статі⁵⁵, зріст індивіда визначено як 160 см (табл. 3).

Зріст, визначений за довжиною стегнової кістки (табл. 3), складає від 152.7⁵⁶ до 158.4⁵⁷ або 159.1 см⁵⁸. Ці значення є порівнюваними з величинами

51 Martin R. *Lehrbuch der Anthropologie: in systematischer Darstellung mit besonderer Berücksichtigung der anthropologischen Methoden für Studierende, Ärzte und Forschungsreisende* 2 (Jena, 1928).

52 Алексєєв В.П. *Остеометрия. Методика антропологических исследований*. Москва, 1966.

53 Рохлин Д.Г. *Болезни древних людей*. Москва–Ленинград, 1965, 38 (табл.2).

54 Звягін В.Н. Медико-криминалистическое исследование останков из захоронения предположительно Юрия Долгорукого и членов его семьи: версии и доказательства, 29.

55 Holland T.D. Estimation of adult stature from the calcaneus and talus. *American Journal of Physical Anthropology* 6 (3) (1995), 315–320.

56 За формулами Trotter M., Gleser G.C. A Re-Evaluation of Estimation of Stature Based on Measurements of Stature Taken During Life and of Long Bones after Death. *American Journal of Physical Anthropology* 16 (1) (1958), 79–123.

57 Pearson K. Mathematical Contributions to the Theory of Evolution. On the Reconstruction of the Stature of Prehistoric Races. *Philosophical Transactions of the Royal Society London* 192 (1899), 169–244.

58 Bach H. Zur Berechnung der Körperhöhe aus den langen Gliedmaßenknochen weiblicher Skelette. *Anthropologischer Anzeiger* 29 (1965), 12–21.

Таблиця 3. Зріст жінок з саркофагів 1 та 2 за формулами різних авторів

Формули	Саркофаг 1	Саркофаг 2
Pearson (1899)	158,4*	162**
Trotter, Gleser (1956)	152,7*	166.8**
Bach (1965)	159,1*	—
За довжиною таранної кістки: Holland (1995)	160,0	164,0

Примітка. * — За довжиною стегна; ** — за довжиною великої гомілкової кістки).

зросту у Верхньому Києві княжої доби, які коливаються від 155,5 до 164,6 за формулами Х. Баха, та між 150,3 і 168 за формулами М. Троттер та Г. Глєзер для європеїдного населення⁵⁹.

Навантаження на скелет визначали за розвитком м'язового рельєфу та ступенем дегенерації суглобів, зокрема й суглобів хребта. Найбільший ступінь остеоартропатій зафіксований в тазостегновому суглобі справа. На напівмісячній поверхні виявлена зашліфована ділянка, ділянки дрібної та крупної пористості, та розширення краю кульшової западини (рис. 6e), а на голівці стегнової кістки — крайові розростання близько 5 мм шириною (рис. 6f). Подібні зміни спостерігаються і ліворуч. У ліктьовому, колінних і гомілкокопних суглобах ступінь остеоартрозів не перевищує 3 балів⁶⁰. Крім того, видимі дегенеративні, але не патологічні, зміни знайдені в метатарзо-фалангяльному суглобі I променя правої стопи, що вказує на навантаження на нижню кінцівку.

На рентгенограмах стегнових та великогомілкових кісток помітні слабкі процеси остеопорозу (див. рис. 6b, c). Жодних змін суглобів на них не виявлено. На рентгенограмі проксимальної частини великих гомілкових кісток, та дистальної частини стегнових кісток знайдено неперервний слід метафізарної лінії (див. рис. 6c). Такий слід, зафіксований на кістках князів (Ярослава Мудрого та Андрія Боголюбського), Д.Г. Рохліним вважався ювенільною ознакою певних гормональних порушень і, на його думку, був свідченням «вторинного субгеніталізму»⁶¹. Однак, на переконання С.В. Васильєва із співавторами, цей діагноз мав на меті «підтягнути» ознаки вказаних особистостей, описані в літописах до їх морфофізіологічного статусу⁶². Сучасні дослідження виявляють такі лінії у 98,05 % жінок та у 97,7 % чоловіків аж до 50 річного віку⁶³. Не виключено, що вони можуть зберігатись і довше.

59 Козак О.Д. *Києви княжої доби*, 352 (табл. 10).

60 Schultz M. Paläopathologische Diagnostik. *Anthropologie: Handbuch der vergleichenden Biologie des Menschen* (ed. by R. Knussmann). 1 (1) (Stuttgart, 1988): *Wesen und Methoden der Anthropologie*, 483 (Abb.170).

61 Рохлін Д.Г. *Болезни древних людей*, 265.

62 Васильєв С.В., Герасимова М.М., Боруцкая С.Б. Халдеева Н.И. Антропологическое исследование костных останков Великого князя Андрея Боголюбского спустя 70 лет, 69.

63 Davies C., Hackman L., Black S. The persistence of epiphyseal scars in the adult tibia. *International Journal of Legal Medicine* 128 (2) (2013), 335–343.

Залишкові метафізарні лінії за вікового остеопорозу, очевидно, стають лише більш чітко видимі на кістках.

У дистальній половині діяфізу стегнових кісток присутні 3–4 так звані лінії Харріса (див. рис. 6b).

Як вже згадувалось, суглоби, за винятком суглобів тазу, значних вікових та запальних змін не мають. Зміни збережених хребців свідчать як про літній вік людини, так і про значні навантаження на осьовий скелет. Висота першого поперекового хребця (L1) рівномірно знижена (21 мм). На передній і бічних поверхнях тіла утворені синдесмофіти як наслідок компенсаторних процесів. Подібні, але слабші зміни, зафіксовані на 3–5 поперекових хребцях, а також на краніальній поверхні першого сегмента крижів. Запальні зміни відзначені на краніальній поверхні тіл L3–L5 хребців; вузли Шморля (наслідки хрящових гриж) з реактивними змінами знайдені на краніальній (L3–L5 хребці) і каудальній (L4) поверхні цих же хребців. На 4 хребці краніально центральна хрящова грижа майже не має слідів загоєння. Можливо, незадовго до загибелі людина впала або зазнала різкого вертикального навантаження на поперековий відділ хребта. Подібні явища відбувалися досить часто і раніше у житті цього індивіда, про що свідчать «загоєні» і «компенсаторні» вузли на інших збережених поперекових хребцях.

Таким чином, досліджений скелет належав, скоріш за все, жінці 60–70 років, середнього зросту, з дрібними та грацильними кістками. Жінка страждала системним остеопорозом та остеохондрозом хребта. Навантаження на осьовий скелет і суглоби ніг були помірними. Найбільше страждали суглоби та зв'язки тазу. Стан кісткової тканини навколо лобкового симфізу й крижо-клубового суглоба може свідчити про різкий набір ваги або/та гормональні зміни під час вагітності (вагітностей). Можливо, з ними пов'язані і значні зміни поперекових хребців.

Попередньо було зроблено висновок про «кремезність» індивіда, на основі вимірів широтних діаметрів кісток, зокрема, області колінних суглобів. Проте докладне дослідження виявило ущільнення та розростання кістки, яке й збільшувало цей розмір на 2–5 мм. Судячи з відсутності дегенеративних змін колінних та гомілкоstopних суглобів, людина не мала зайвої ваги впродовж життя, хоч і була добре тренувана. З іншого боку, ентесопатії в області зв'язок надколінника та запальні процеси в області правого коліна вказують на те, що жінка в останні роки життя страждала запаленням суглобової сумки колінного суглоба. Можливо, воно було спровоковане травмами ніг або попереднім запаленням сухожилів.

Поховання у шиферному саркофазі, який датується XI–XII ст., і котре, вочевидь, не було потривожене, підтверджує належність людини в ньому до княжої родини, хоча деякі сумніви викликає повна відсутність предметів одягу або інвентарю у похованні. Проте, ця людина жодним чином не може бути ідентифікована як князь Юрій Довгорукий.

Антропологічне дослідження поховання у саркофагу № 2 (1990 р.)

Звіти про антропологічні дослідження решток із саркофагів, знайдених у 1990 р., не збереглися, хоча в археологічних публікаціях використовуються визначення І. Д. Потехіної. Так, у статті 2002 р. згадано, що за її визначеннями, скелет з саркофагу № 2 належав жінці 35–40 років⁶⁴. Окрім публікації В. М. Звягіна, результати вивчення цього скелету не були оприлюднені. Тому вважаю за потрібне викласти тут результати комплексного дослідження, проведеного мною в кінці 1990-х — на початку 2000-х рр. та останнім часом.

Для вивчення антропологами наприкінці 90-х рр. В. Гончаром було передано череп з нижньою щелепою (рис. 7), ліві велика та мала гомілкові й таранна кістки з саркофагу № 2 (1990 р.). Кістки ніг у саркофазі мають більш темне забарвлення, однак, можливо, це пов'язано з високою вологістю ґрунтів на момент відкриття поховання. Одразу кидається у вічі хороша збереженість кісток. Вони мають світлий колір, з білими плямами. Поверхня лише частково еродована, кістки кришаться на краях зломів. Досить важко зрозуміти, чому не були взяті решта кісток цього скелету і обмежились лише кістками лівої гомілки. Загалом, стан збереженості характерний для ґрунтових поховань. Не виключено, що на швидкість руйнування поверхні кісток вплинуло попереднє відкриття поховання П. П. Покришкіним. Дефект лівої сторони черепа, яка була звернута догори, також міг з'явитися під час або після відкриття гробниці на початку ХХ ст. Цей дефект охоплює поєднані частини лівої лобної, тім'яної, потиличної і скроневих кісток (див. рис. 7а).

Посмертно втрачені різці та ікла верхньої щелепи, а також мандибулярний правий другий премоляр (зуб 45).

Заміри скелету у похованні відрізняються у звіті та в наступній статті В. М. Гончара (140 та 155 см). Хоч це і не вказано, можна припустити, що 140 см — довжина скелету з дещо зміщеним черепом та відсутніми стопами у могилі, а 155 — зріст, реконструйований за однією з формул по збереженій великій гомілковій кістці

Визначення статі. Череп малий, при помірній та великій товщині кісток склепіння. Рельєф розвинутий помірно та сильно, найсильніше — в області скроневих кісток. Надперенісся згладжене. Надбрівні дуги не поширюються далше середини надорбітального краю, слабо виражені (бал 2). Соскоподібні виростки широкі й помірно короткі, парамастоїд гострий, вузький. Рельєф потилиці помірний, каркові лінії помірно виражені. Зовнішній потиличний горб не виражений (1 бал за Брока). На лобній кістці визначаються лобні горби (див. рис. 7б). Орбіти великі по відношенню до величини обличчя, згладжені у кутах, верхній край їх тупий. Рельєф підорбітального краю добре

64 Гончар В. М. *Церква Спаса на Берестові: Нові архітектурно-археологічні дослідження*, 41, 46.

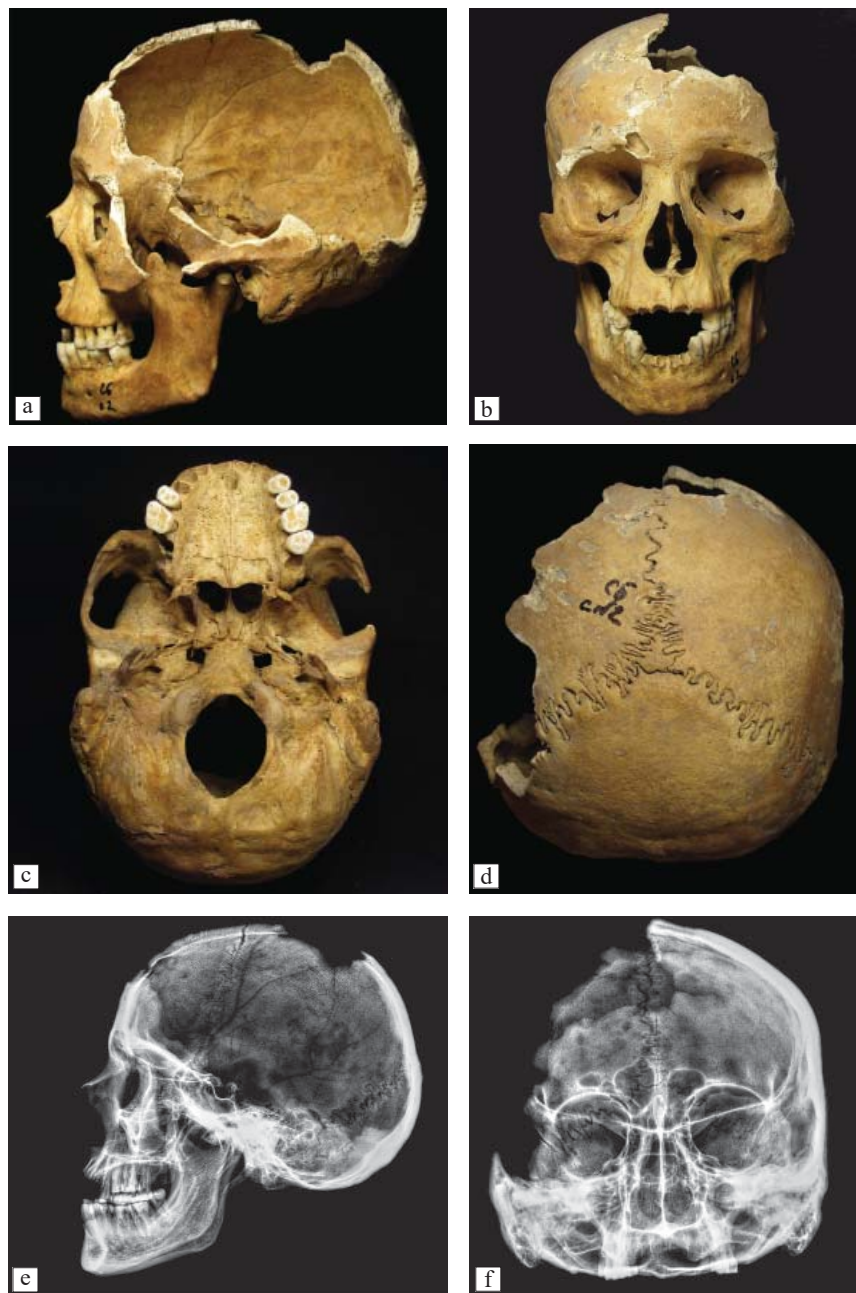


Рис. 7. Череп індивіда з саркофагу 2

a — латеральна; b — фронтальна; c — базиллярна; d — потилична проекції; e — рентгенограма черепа в латеральній та фронтальній (f) нормі

виражений за рахунок дуже заглибленої іклової ямки. Виличні кістки рельєфні, вилична дуга помірної ширини. Піднебіння коротке і відносно широке (див. рис. 7с). Шилоподібні виростки асиметричні, широкі у основи, довгі та різко звужені до кінчиків. Нижня щелепа має згладжену лінію підборіддя, по нижньому краю тіло дугоподібно і асиметрично розширюється в сторони. Гоніони розгорнуті, з помірно вираженим рельєфом. Кут гілки до тіла складає 120° – 126° . Гілки високі за рахунок асиметричного надмірного розвитку вінцевих виростків. Міжвиросткова вирізка асиметрична внаслідок вкорочення виросткового відростку. Висота тіла та симфізу помірна. Зуби дрібні.

Стать за цими ознаками й за відсутності тазу визначити важко. Можна припустити, що череп належить жінці з дуже добре розвинутою жувальною мускулатурою. Однак більш ймовірно розвиток рельєфу, області орбіт, вилиць, основи черепа та нижньої щелепи свідчить про належність черепа чоловіку.

Велика гомілкорова кістка відносно грацильна, зі слабо розвиненим рельєфом, таранна кістка — маленька, коротка та низька, більша за розмірами ніж таранна кістка скелету з саркофагу 1 (див. табл. 1)

Таким чином, висновки попередніх досліджень, що скелет з саркофагу належав жінці, не є беззаперечними й сумніви у визначенні статі внаслідок масивності певних ознак та розмірів черепа, залишаються.

Визначення віку. Шви на черепі відкриті, зокрема і з внутрішньої сторони склепіння. Лінії приростання епіфізів великої гомілкової кістки не помітні ззовні, хоча на зломі кістки вони збережені, що видно і на рентгенограмі. Стертість зубів за схемою М. М. Герасимова, відповідає віку 30–35 (40) років⁶⁵. Гістологічне дослідження зрізу великої та малої гомілкових кісток показало присутність зовнішніх генеральних пластинок на поверхні компакти та мінімальної кількості резорбційних порожнин. Такі ознаки вказують на вік не менший за 30, але не старший за 35 років.

Морфологія черепа. Череп дещо асиметричний. Асиметрія виражається у висоті, товщині тіла та розвитку рельєфу нижньої щелепи, ширина носових кісток, в розвитку зубного каменя й стертості зубів.

Череп візуально мезобрахікранний із малою величиною поздовжнього діаметру (170 мм). Найширша точка припустимо знаходиться на скроневій кістці, однак внаслідок дефекту лівої сторони, виміряти цей розмір неможливо. Череп низький (129 мм), висота склепіння також мала (109,3 мм).

Соскоподібний відросток за абсолютними розмірами середній, однак візуально здається масивним. Він розділений соскоподібним швом. Соскоподібні отвори великі, симетричні. Тім'яні отвори дрібні, симетричні. Потилиця округла, її луска дещо випнута в порівнянні з лінією тім'яних кісток.

65 Герасимов М. М. *Восстановление лица по черепу. Современный и ископаемый человек*. Москва, 1955 (Труды Института этнографии АН СССР. Нов. Сер., Т. 28), 121.

Як вказано вище, рельєф потилиці відносно слабкий, потиличний горб майже не виражено, хоча каркові лінії чіткі і широкі. Праворуч виявлені рештки (5 мм) шва, якій з'єднував луску потиличної кістки з її базиллярною частиною (*sutura mendosa*). Шовні кісточки присутні у правому (5) та у лівому (2) лямбдоподібному шві (див. рис. 7d). В точці лямбда знаходиться невелика тім'ячкова кістка. Асиметрія вставних кісточок повторює асиметрію черепа і може бути наслідком певних гормональних порушень в період внутрішньоутробного розвитку і формування скелета.

В області птеріона праворуч відсутнє пряме з'єднання лобної та скроневої кістки. Натомість в цьому місці визначаються три міжскроневі кісточки (рис. 8a).

Лоб дуже широкий (101 мм) в абсолютних розмірах і широкий у відношенні до ширини обличчя. Виличний діаметр, взятий за дефекту лівої сторони кістки, складає близько 130 мм (табл. 4). На лобній кістці присутній повний метопічний та широкий назальний шов. Надбрівні дуги середні (2), слабо виступаючі, в медіальній частині підняті над орбітою.

Реконструйована верхня висота обличчя⁶⁶ становить 68 мм і є низькою/середньою, як і повна висота обличчя (114 мм). Відповідно, лицеві індекси складають 52,3 та 87,7 % і характеризують середнє по висоті обличчя. Реконструйований кут горизонтального профілювання на рівні назіона складає близько 145°, і свідчить про сплющене на верхньому рівні обличчя, зигомаксиллярний кут малий і становить 124,8°. Кути вертикального профілювання характеризують в цілому ортогнатне, на рівні альвеолярної частини — мезогнатне обличчя. Індекс Фогта—Флауера — малий (95,8 %) і також вказує на ортогнатизм лицьового скелету⁶⁷.

Ніс середній за розмірами та індексом, однак візуально, по відношенню до розмірів обличчя, ніс видається вузьким. Він добре випнутий (близько 32°), перенісся високо за індексом (53,8) за середньої ширини (9,1 мм). Спинка носа округла, профіль її увігнутий. Грушоподібний отвір грушоподібної форми, нижній край загострений (антропінний). Підносова вість виражена помірно. Орбіти — широкі та низькі, майже квадратні зі зглаженими кутами. Іклова ямка глибока (7,2 мм).

Носові кістки асиметричні — ліві вужчі за праві, шов між носовими кістками досить сильно зсунутий вліво. На носових кістках знайдені травні отвори (3 праворуч, два — ліворуч). В орбіті праворуч виявлена додаткова кістка в верхньощелепово-клиновидному шві. Підорбітальний шов знайдено праворуч, поряд з ним утворився досить великий (до 2 мм) екзостоз. На ви-

66 Центральні різці втрачено посмертно, альвеолярний край піднятий, внаслідок атрофії (пародонтоз, бал 2) на сусідніх зубах відступ альвеол становить близько 2 мм. Тому до фактичного виміру по нижньому краю альвеоли в альвеолярній точці було додано 2 мм.

67 Алексеев В. П., Дебец Г. Ф. *Краниометрия. Методика антропологических исследований*, 57.

Таблиця 4. Краніологічні виміри та індекси черепа саркофагу № 2 (1990 р.)

№ по Мартіну	Ознаки	X*	№ по Мартіну	Назва виміру	X*
1	Поздовжній діаметр	170	32	Кут профіля чола від Назіона	83
1b	Поздовжній діаметр от <i>ophr</i>	169	GM/FH	Кут профіля чола від Глабелли	86
8	Поперечний діаметр	135**	72	Загально-лицьовий кут	86
5	Довжина основи черепа	95	73	Кут середньої частини обличчя	88
17	Висота черепа	129	74	Кут альвеолярної частини обличчя	73
20	Вушна висота	109,3	75(1)	Кут виступання носа	32
9	Найменша ширина чола	101	77	Назوماлярний кут ***	145
10	Найбільша ширина чола	/	ZM	Зигомаксиллярний кут	124,8
11	Ширина основи черепа	122	C	Кут нижньої щелепи	63
12	Ширина потилиці	112		Надперенісся (1-6)	2
29	Лобна хорда	112		Надбровні дуги (1-3)	2
30	Тім'яна хорда	113		Зовнішній потиличний бугор (0-5)	1
31	Потилична хорда	87		Соскоподібний виросток (1-3)	2
26	Лобна дуга	119		Нижній край грушоподібного отвору	Anth
27	Тім'яна дуга	127		Передньо-носова вісь (1-5)	2/3
28	Потилична дуга	110			
Sub.NB	Висота вигину чола	21,6		<i>Індекси</i>	
7	Довжина потиличного отвору	39	8 : 1	Черепний	79,4
16	Ширина потиличного отвору	31	17 : 1	Висотно-поздовжній	75,9
45	Виличний діаметр	130	20 : 1	Висотно-поздовжній (від ро)	64,3
40	Довжина основи обличчя	91	17 : 8	Висотно-поперечний	95,6
48	Верхня висота обличчя	68	20 : 8	Висотно-поперечний (від ро)	81,0
47	Повна висота обличчя	114	9 : 8	Лобно-поперечний	74,8
43	Верхня ширина обличчя	107	11 : 8	Аурикулярно-поперечний	90,4
46	Середня ширина обличчя	89	12 : 8	Потилично-поперечний	82,2
60	Довжина альвеолярної дуги	45	12 : 9	Потилично-лобний	109,9
61	Ширина альвеолярної дуги	59	5 : 1	Базиллярно-поздовжній	55,9
62	Довжина піднебіння	35	29 : 26	Вигин чола	94,1
63	Ширина піднебіння	41	30 : 27	Вигин темені	89,0
55	Висота носа	50	31 : 28	Вигин потилиці	79,1
54	Ширина носа	24	16 : 7	Потиличного отвору	79,5

Закінчення табл. 4.

№ по Мартіну	Ознаки	X*	№ по Мартіну	Назва виміру	X*
51	Ширина орбіти від mf	42	45 : 8	Поперечний фаціо-церебральний	96,3
52	Висота орбіти	32	48 : 17	Поздовжній фаціо-церебральний	57,7
SC	Симотична ширина	9,1	9:45	Лобно-виличний	77,7
SS	Симотична висота	4,9	9 : 43	Фронтно-малярний	94,4
MC	Максило-фронтальна ширина	17,1	40 : 5	Виступання обличчя	95,8
MS	Максило-фронтальна висота	7,3	47:45	Загальний лицьовий	87,7
FC	Глибина іклової ямки	7,2	48:45	Верхній лицьовий	52,3
65	Виросткова ширина	114	48 : 46	Верхній середньолицьовий	76,4
66	Кутова ширина	101	54 : 55	Носовий	48,0
67	Передня ширина	47	52 : 51	Орбітний	76,2
68 (1)	Довжина нижньої щелепи	100	SS : SC	Симотичний	53,8
69	Висота симфіза	28	61 : 60	Щелепово-альвеолярний	131,1
69(1)	Висота тіла нижньої щелепи	29	66 : 9	Щелепово-лобний	100
69(3)	Товщина тіла нижньої щелепи	13	66 : 45	Щелепово-виличний	77,7
70	Висота гілки нижньої щелепи	60	66 : 65	Нижньощелеповий широтний	88,6
71a	Найменша ширина гілки	30	66 : 68	Нижньощелеповий широтно-поздовжній	101,0
79	Кут гілки нижньої щелепи	126	69(3) : 69(1)	Масивності нижньої щелепи	44,8

Примітка.* — Виміри подано в мм, кути — в градусах, індекси — у відсотках; ** — реконструйовані виміри, взяті на кістці с дефектом; *** — назомалярний та зигомаксиллярний кути визначені по номограмі.

личній кістці помірно/сильно виражено красвий горб. В цілому по нижньому краю вилиць дуже добре розвинено м'язовий рельєф.

Піднебіння і альвеолярна дуга широкі та короткі, піднебіння неглибоке. Вздуття (*torus palatinus*) виявлено по всій довжині піднебінного шва.

Нижня щелепа має переважно середні та малі розміри. Гілка має виражену правосторонню асиметрію. Кут нижньої щелепи складає 126° і є великим. Висота симфізу мала, що обумовлено, зокрема і атрофією альвеолярного краю. В цілому нижня щелепа масивна і коротка.

Розвиток рельєфу черепа і щелеп виглядає надто сильним для жінки. Він вказує на значну активність м'язів обличчя і шиї, в першу чергу: виличного,

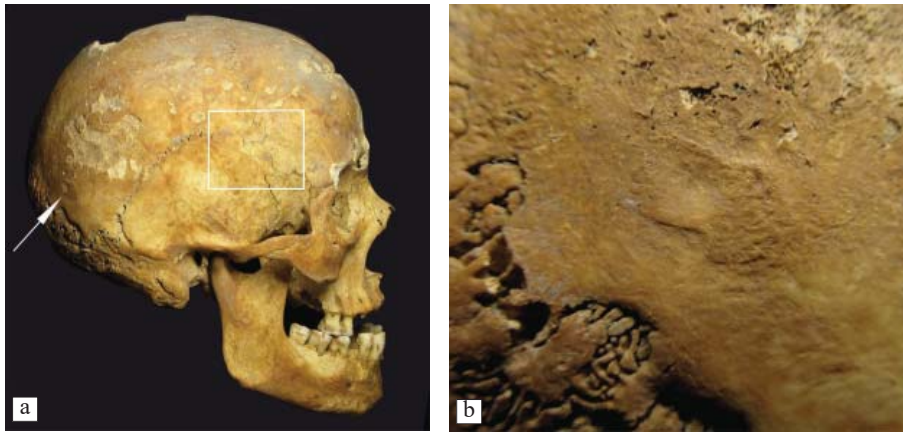


Рис. 8. Череп індивіда з саркофагу 2

a — череп у латеральній проекції, в рамці — область точки птеріон; стрілкою позначено рубець на тим'яній кістці; b — деталь правої тим'яної кістки – рубець від травми чи виразки.

скроневого, трапецієподібного, грудинно-ключично-соскоподібного м'язів, а також м'язів, що кріпляться до нижньої і верхньої каркових ліній потиличної кістки. Такий розвиток м'язів обличчя та передніх м'язів шиї може бути пов'язаний з вродженою аномалією нижньощелепових виростків. Морфологія нижньої щелепи з асиметричними виростковим й вінцевим виростками та відносно прямим кутом гілки іноді виявляється на території Русі. Зокрема, за моїми спостереженнями, вона виявлена і в Києві X–XII ст.

В цілому череп мезобрахікранний, невисокий, з широким, невисоким та слабо профільованим обличчям. Різке профільовання на рівні грушоподібного отвору на тлі ортогнатного обличчя з відставленими назад широкими вилицями може бути пов'язаним із степовим морфологічним типом. Різко виступаючий ніс та невисокі орбіти, можливо, дозволять надалі шукати витоки такого типу у народів, які були поширені на північ від Києва. Проте, зважаючи на непевність датування поховання, навіть такі висновки виглядають упередженими та передчасними.

Патологічні ознаки. Кістки були досліджені макроскопічно, зокрема і рентгенографічно (див. рис. 7e, f). На правій тим'яній кістці ззаду виявлено рубець у вигляді припіднятої над кістковою поверхнею платформи 8×13 мм з заглибленням в центрі (5×6 мм). Дефект прижиттєвий, витягнутий вздовж тим'яно-потиличного шва (рис. 8a, b). Причина появи такого рубця — травма або виразка м'яких тканин голови. Внаслідок цих же причин могло початися й запалення окістя під сполучнотканинним шоломом, яке лишило слід у вигляді пористого потовщення в області тим'яних горбів.

У передній, середній і задній черепних ямках зафіксовані ділянки «атрофії тиску». Великі пальцеподібні вдавнення прослідковуються і на рентгенограмах черепа (див. рис. 7e, f). Вздовж задньої ділянки сагітального шва розташовані пластинки новоутвореної кісткової тканини. Ці зміни, як і треки судин в борознах поперечних синусів є наслідком синустромбозу, які можуть бути наслідком хронічних інфекційних захворювань, перенесених індивідом в дитячому віці (припустимо, певної форми запалення мозкових оболонок), або з патологіями кровоносної системи.

Несиметрична пористість виявлена на склепінні орбіт. Зліва процес більш розвинений. В даному випадку причиною патології може бути запалення слізних залоз або інший запальний процес в області очей. Такі зміни часто знайдені, зокрема, у мешканців княжого Києва й корелюють з запаленнями навколоносових пазух⁶⁸. У індивіда з саркофагу № 2 спостерігається така сама залежність. На склепінні посмертно відкритого лобного синуса виявлені нарости новоутвореної кістки. Вони є наслідком хронічного запалення слизової оболонки синусів — фронтиту.

Навколо грушоподібного отвору видно ділянки пористості кістки та невеликі нашарування новоутвореної кісткової тканини. Не виключено, що ці зміни, як і хронічний фронтит пов'язані з частими респіраторними інфекціями.

Ознаки, які вказують на хронічне запалення середнього вуха, знайдені на дні барабанної порожнини зі значною правосторонньою асиметрією. На рентгенограмі (див. рис. 7e) комірочки мастоїда праворуч виглядають «туманно» — перегородки між деякими комірками зруйновані внаслідок патологічного процесу.

Респіраторні інфекції в середньовіччі досить часто поширені як у дітей, так і у дорослих, в першу чергу, у жінок, а також у постійних мешканців монастирів, особливо таких, які практикували схиму.

Пористість твердого піднебіння (пори дрібні і великі подекуди виявлені сліди запалення періосту) цілком ймовірно є наслідком запалення тканин, що оточували зуби — гінгівіту, стоматиту та пародонтиту.

На лінгвальній і щічній поверхні зубів виявлений значний зубний камінь (див. рис. 7a, b). Особливо сильно він розвинений на різцях нижньої щелепи. Праворуч розвиток каменю сильніший, ніж ліворуч. Прижиттєво втрачено третій лівий моляр нижньої щелепи (38). Незагоєний абсцес знайдено в області кінчика кореня третього правого моляра верхньої щелепи (18). Зуб втрачено незадовго до смерті індивіда — в альвеолі видно лише початкові сліди загоєння. Стертість зубів помірна. Ліворуч зуби стерті сильніше, ніж праворуч, що зворотно корелює з розвитком зубного каменя і пояснюється асиметрією нижньої щелепи та черепа. Дегенеративні зміни скронево-нижньощелепного суглоба також сильніше виражені праворуч.

68 Козак О. Д. *Кияни княжої доби*, 143.

Що стосується посткраніального скелету, вірніше, лівої великої гомілкової кістки, яка збереглася, то вона відносно грацильна. Індекс масивності складає 21,4 % (див. табл. 1). Зріст індивіда, визначений за довжиною цієї кістки складає (див. табл. 3) 162⁶⁹–166,8⁷⁰ см.

Розвиток рельєфу на кістці слабкий та помірний. Так само, як і в індивіда з саркофагу 1, тут виявлені лінії Харріса, які свідчать про стресові епізоди у дитячому та підлітковому віці.

На поверхні діафізу латерально та спереду присутня легка поздовжня покресленість кістки — сліди місцевої(?) реакції окістя, а також білуваті зернисті дрібні подушечки новоутвореної кістки, які можуть бути як метастазами, так і наслідками поверхневих травм з дрібними крововиливами з пошкоджених судин.

Таким чином, у саркофазі № 2 відкритому в 1990 році, виявлене поховання, дорослої людини 30–35 (40) років. Морфологія черепу в цілому не типова для автентичного населення княжого Києва⁷¹. Комплекс ознак свідчить про метисне походження антропологічного типу, виявленого на цьому черепі. Тут не виключена степова домішка. На жаль, черепи представників роду Мономаховичів та Рюриковичів давньоруської доби, поховання яких безсумнівні, і з якими можна було б порівняти досліджений череп, відсутні. З іншого боку, суббрахікранія разом з широким обличчям, нешироким носом, низькими орбітами та сплюсненням на рівні перенісся трапляється частіше у більш пізні періоди. «Набір» патологій на черепі і скелеті (можлива травма та запалення волосистої частини голови, захворювання зубів та верхніх дихальних шляхів) є можливими наслідками стресових епізодів у дитинстві й способу життя, пов'язаного з перебуванням у вологих задимлених приміщеннях й незбалансованим харчуванням. Загалом, такий комплекс патологічних ознак може бути характерним для людини, яка жила при монастирі, що підтверджується і наявністю підголовника.

На жаль, кістки парного поховання з **саркофагу № 3**, у якому були знайдені давньоруські гудзики, втрачено. Ці останки, зважаючи на хорошу збереженість елементів (судячи з фотографії поховань у саркофазі), придатних, зокрема і для генетичного аналізу, могли б стати еталонним зразком для визначення ДНК князівського роду.

На останок потрібно зазначити, що ця стаття не має на меті звинуватити когось чи очорнити чиєсь добре наукове ім'я, а лише розірвати замкнене коло

69 За формулою: Pearson K. *Mathematical Contributions to the Theory of Evolution. On the Reconstruction of the Stature of Prehistoric Races.*

70 За формулою: Trotter M., Gleser G.C. *A Re-Evaluation of Estimation of Stature Based on Measurements of Stature Taken During Life and of Long Bones after Death.*

71 Козак О. Д. *Кияни княжогої доби*, 36–41; Рудич Т. О., Козак О. Д. *Населення Київського Подолу давньоруської доби. Археологія*, 2 (2021), 63–79.

інсинуацій та спекуляцій з приводу комплексу поховань біля церкви Спаса на Берестові.

Homini est errare. На жаль, помилки в археологічних та антропологічних визначеннях та дослідженнях, хоч і зрідка, але трапляються. Їх причиною може бути неохайність, недбалість, необхідність дуже швидкої обробки матеріалу, погана фіксація чи втрата супроводжуючої документації або ж навмисна фальсифікація внаслідок політичного замовлення⁷² чи гонитви за сенсацією.

Тому навіть довіра до джерел і до своїх колег не повинна звільняти дослідників від перевірки з різних точок зору отриманого матеріалу задля уникнення подібних ситуацій.

Інститут археології
Національна Академія наук України

72 Петров А. Е., Беляев Л. А., Бужилова А. П. Между наукой и областной администрацией: опыт фальсификации останков Ивана Сусанина с помощью заданной интерпретации археологических и судебно-криминалистических исследований. *Фальсификация исторических источников и конструирование этнократических мифов* (ред. А. Е. Петров, В. А. Шнирельман). Москва, 2011, 247–267.